頭部撮影法の種類と概要

- 上下顎骨，鼻腔，副鼻腔を目的とする投影法
  - 後頭-前頭位撮影法，後頭前頭方向；P-A
  - 側方向撮影法；lateral projection
  - 軸方向撮影法（オトガイ-頭頂，頭頂-オトガイ）；axial projection
  - Waters法;Waters' method
  - その他:Caldwell法、Towne法（半軸位）、逆Towne法
- 下顎部を主目的とした投影法
  - 側斜位撮影法，lateral oblique; Ciezynski
    - 第1斜位
    - 第2斜位
    - 第3斜位
    - 下顎骨側方位
- 顎関節を主目的とした投影法（顎関節X線撮影法）
  - 顎関節側方向撮影法；TMJ lateral projection
    - 側斜位経頭蓋撮影法；lateral oblique transcranial projection --- Schüller法
    - 側斜位経咽頭撮影法； --- Parma法
  - 顎関節前後方向撮影法；TMJ frontal projection
    - 眼窩-下顎枝（頭）方向撮影法；orbito-ramus (condyle) projection --- Grant-Lanting法
    - 後頭-前頭方向撮影法；postero-anterior projection --- Clementschitsch法
    - 後頭-前頭方向-頭蓋偏心撮影法；postero-anterior cranial excentric projection
    - 前頭-後頭方向撮影法；anterior-posterior projection
  - 顎関節軸方向撮影法；TMJ axial projection
    - 頭頂-オトガイ方向撮影法；vertex-menton projection
    - オトガイ-頭頂方向撮影法；menton-vertex projection
  - その他（顎関節の特殊撮影）
    - 顎関節断層撮影法；TMJ tomography
    - 顎関節造影法；TMJ arthrography
      - 単純造影法；single contrast method、二重造影法；double contrast method
    - 顎関節造影断層撮影法；TMJ arthrotomography
    - 顎関節透視法；TMJ fluoroscopy
      - X線映画撮影法；cine fluorography
      - X線ビデオ撮影法；video fluorography
    - 顎関節X線コンピュータ断層撮影法；TMJ X-ray computed tomography (CT)
    - 顎関節核磁気共鳴映像法；TMJ magnetic resonance imaging (MRI)
      - 前頭（冠状）断面；frontal (coronal) section
      - 水平断面；horizontal (axial transverse) section
      - 矢状断面；sagittal section
    - パノラマ 撮影法の応用
      - 上村氏法、4分割撮影法
- 特殊撮影
  - 頭部X線規格撮影法（セファロ）
    - 正面、側面、45° 斜位
  - 造影検査法；contrast examination
    - 唾液腺；sialography
    - 顎関節；TMJ arthrography
    - 上顎洞、嚢胞、咽頭
    - 血管；angiography --- DSA（digital subtraction angiography）
    - リンパ管
    - 撮影には，単純撮影，透視，DSA，断層などを利用する。
  - 断層撮影法；tomography
  - Xeroradiography
  - 透視；fluoroscopy
    - X線映画撮影法；cine fluorography
    - X線ビデオ撮影法；video fluorography
  - その他の特殊X線撮影法
    - 近接撮影法
    - 拡大撮影法
    - 高圧撮影法
    - 立体撮影法

口外法

定義：検査側の口腔外にフィルムを置き，反対側からエックス線を照射する撮影法。

検査に用いるエックス線機器

管球：一般医科用に用いられる回転陽極管を用いた方がいい。

（デンタル撮影装置では不十分）

撮影条件：

フィルム・焦点間距離：1.0～1.5m程度

管電圧：70～90kVp

管電流×照射時間：40～70mAs程度

エックス線受光系：

増感紙

グリッド

カセット

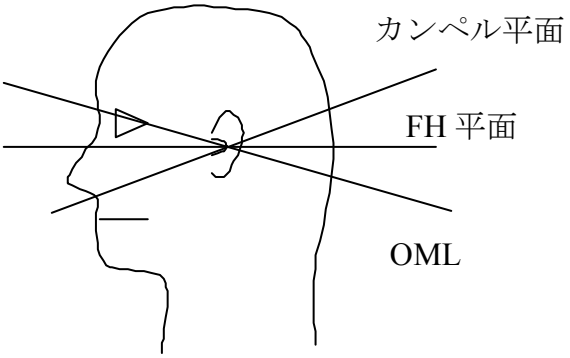

基準線，基準平面

正中矢状面 --- 矢状断 --- sagittal

耳垂直面 --- 前額断，冠状断 --- coronal

横断面 --- 軸位断、横断 --- axial

眼窩耳孔線 --- OM line

ドイツ水平線（面） --- FH plane

エックス線入射方向（ベクトル表記）

背側or後方

腹側or前方

頭側or上方

尾側or下方

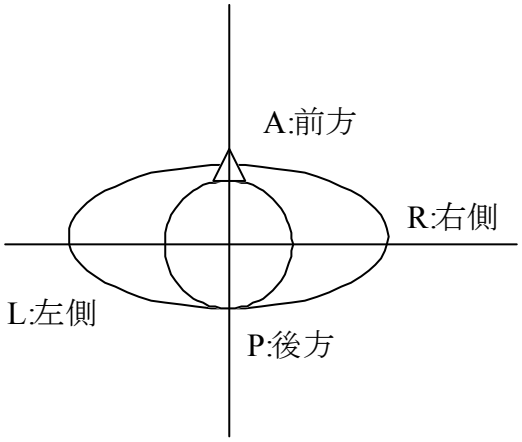

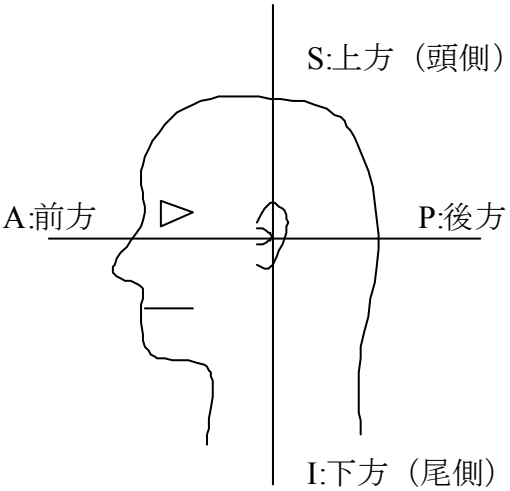

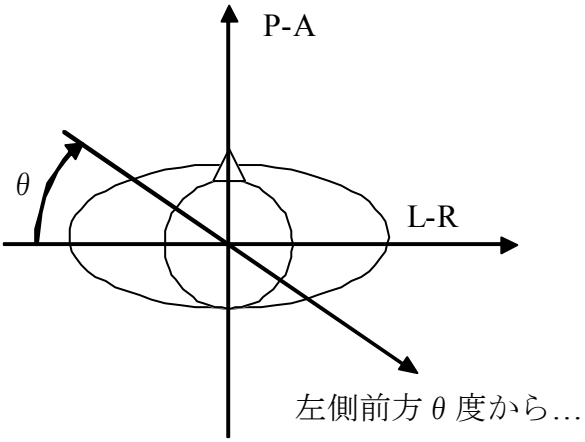

頭部撮影法

上下顎骨，鼻腔，副鼻腔を目的とする投影法

後頭-前頭位撮影法，後頭前頭方向撮影法；P-A法

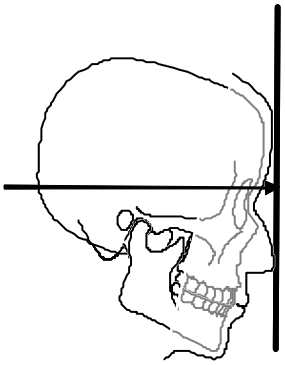

体位：通常座位，または腹臥位

位置づけ：前頭部と鼻尖をフィルム面に密着し，
　　頭部矢状面をフィルムに垂直に保つ。

エックス線の入射：外後頭結節と鼻根点を通過。
　　cf.Caldwell法，Towne法

上顎は重積のために，読影しにくい。

下顎枝 から下顎頭にかけての病変（頬舌的所見）

上顎骨頬骨突起下部から上顎結節（TM line）
　　にかけての病変（主に上顎洞）

前頭洞部の病変

眼窩下縁部（骨折）

頭蓋部の骨病変

麻酔前の検査（経鼻挿管時のair wayの確認）

側方向撮影法；lateral projection

体位：腹臥位，または座位

位置づけ：正中矢状面をフィルム面に平行にする。
　　患側をフィルムに向ける。（R-L，L-Rの2方向がある）

エックス線の入射：両側外耳孔中心を通過するように入射。

鼻骨骨折，切歯部付近，上顎洞後壁部付近，咽頭部の疾患

頭蓋部の骨病変

軸方向撮影法（オトガイ-頭頂，頭頂-オトガイ）；axial projection

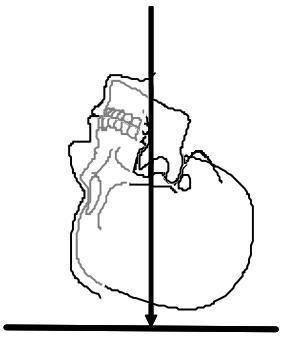

体位：腹臥位，または座位

位置づけ：正中矢状面をフィルム面に垂直にする。
　　患側をフィルムに向ける。

頬骨弓の検査（骨折），顎関節の規格撮影，下顎骨形態
　　検査部位によって，撮影条件が異なる。

歯軸方向撮影法 --- 上顎前歯部

cf.上顎歯軸方向撮影

開口状態で撮影

増感紙必要

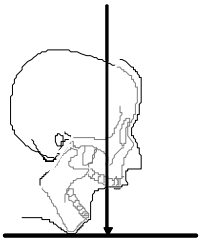

Waters法

体位：座位もしくは，腹臥位

上顎洞内に液が貯留する場合，座位の方が観察しやすい。

液面形成(air-fluid level, or liquid level)

位置づけ：フィルム面にオトガイ部をつけ，顎を突き出して，

ドイツ水平面を45°　後方へ傾ける。

OMLなら，37°

エックス線の入射：フィルムに垂直に，

鼻下点を通過するように入射。

副鼻腔，おもに上顎洞の疾患

頬骨・頬骨弓部

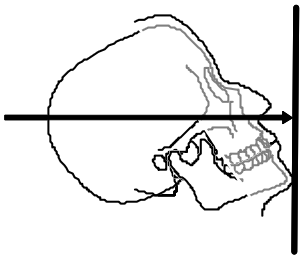

下顎部を主目的とした投影法

側斜位撮影法，lateral oblique; Ciezynski

歯を中心とした顎骨の撮影法で，歯列弓をいくつかに分けて，

頸椎および歯列弓の反対側との重複を避けた撮影法。

分類

第1斜位

前歯部

第2斜位

小臼歯から大臼歯部

第3斜位

大臼歯部

下顎骨側方位

下顎枝，上顎結節

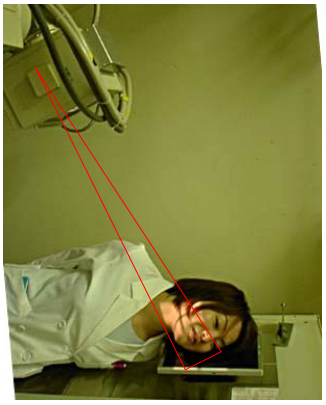

体位：座位，側臥位，もしくは腹臥位

位置づけ：第1斜位：目的側の犬歯部がカセット面の中央に来るように位置づける。

鼻尖とオトガイ部がカセット面と接するようにする。

エックス線の入射：反対側の下顎骨後下方1cmから，+20°　傾け，

目的側の犬歯に向ける。中心線とフィルムの角度は約70°　。

（第2，第3斜位，側方位は，第1斜位の顔面の傾きを大きくしていたもの）

（側方位：正中矢状面とフィルム面が平行になる）

顎関節を主目的とした投影法(顎関節X線撮影法)

顎関節側方向撮影法;TMJ lateral projection

側斜位経頭蓋撮影法;lateral oblique transcranial projection

Schüller, Lindblom, Law, Grewcock, 沼田法

側頭骨の斜め後上方から入射。(上方+25°, 後方5°～15°)

顎関節外側1/3を観察

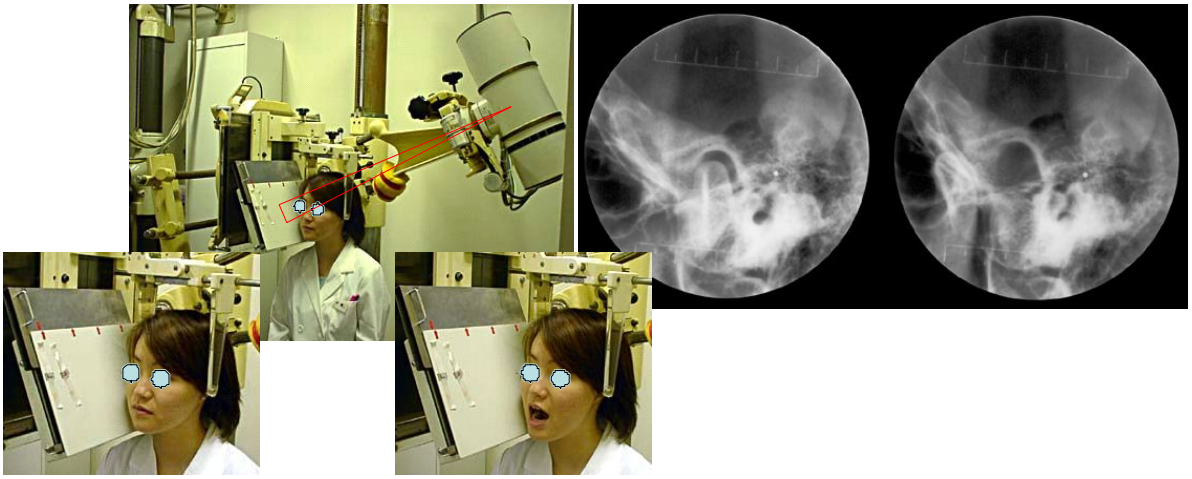

側斜位経咽頭撮影法;lateral oblique transpharyngeal projection

Pordes, McQueen, Cieszynski,

近接撮影法;Parma, Steinhardt

顎関節前後方向撮影法;TMJ frontal projection

正面像とはいうものの, 下顎頭に対しては上方からの角度付けが大きい。

開口障害があると撮影不可能

眼窩-下顎枝(頭)方向撮影法;orbito-ramus (condyle) projection

Grant-Lanting, Zimmer

水晶体の被曝線量が大きくなるため、Grant-Lanting法は避けるべき。

後頭-前頭方向撮影法;postero-anterior projection

Clementschitsch

後頭-前頭方向-頭蓋偏心撮影法;postero-anterior cranial excentric projection

前頭-後頭方向撮影法;anterior-posterior projection

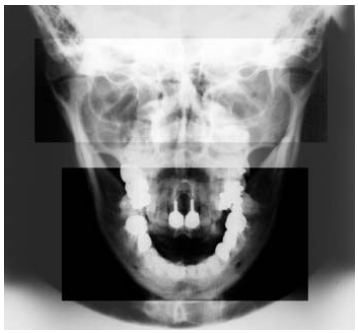

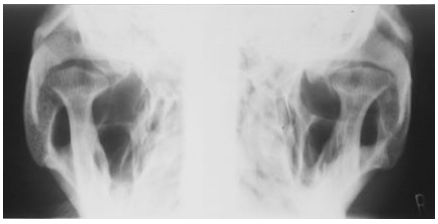

顎関節軸方向撮影法;TMJ axial projection

頭頂-オトガイ方向撮影法;vertex-menton projection

オトガイ-頭頂方向撮影法;menton-vertex projection

下顎頭長軸角度, 下顎骨形態・偏位

その他

顎関節断層撮影法;TMJ tomography

形態を含めた骨変化の検出

下顎頭位の判定

顎関節造影法;TMJ arthrography

単純造影法;single contrast method

二重造影法;double contrast method

顎関節造影断層撮影法;TMJ arthrotomography

円板の位置, 復位の有無, 変形

関節腔の状態;adhesion, narrowing

後部結合組織の状態;elongation, perforation

顎関節透視法;TMJ fluoroscopy

X線映画撮影法;cine fluorography

X線ビデオ撮影法;video fluorography

下顎頭運動

顎関節X線コンピュータ断層撮影法;TMJ X-ray computed tomography (CT)

顎関節核磁気共鳴映像法;TMJ magnetic resonance imaging (MRI)

パノラマ 撮影法の応用

上村氏法

4分割撮影法(経咽頭撮影法に近い像)

特殊エックス線撮影法

(1)エックス線装置を特殊な条件・操作のもとで撮影するもの

近接撮影法　Parma氏法;管球側の解剖構造を拡大させてぼかす
皮膚線量が高く、現在ほとんど使用されず。

拡大撮影法　通常焦点(0.3～0.1mm→2～3倍)、小焦点(0.05mm→4～6倍)を用い、
半影を極力小さくして、幾何学的に拡大する

高圧撮影法　主に、胸部での撮影に用いられる。(120-140kV)
80-100kV:準高圧、150kV以上:超高圧
管電圧を上げて、骨軟組織間コントラストを低減

立体撮影法　2方向から撮影し立体視するもの

$$Z_{vm} \cong M^2 S \frac{D_v Z}{S_v (D - Z)}$$

Z_{vm} :観察系での奥行き
Z:被写体での奥行き
M:拡大率
D:撮影距離
D_v :観察距離
S:焦点間距離
S_v :瞳孔間距離

(2)特殊な機構を持った装置で撮影するもの

頭部エックス線規格撮影法(セファロ)
断層撮影法
透視
Xeroradiography

(3)一般的なエックス線装置で，被写体に特別な処置をして撮影する
→造影法

頭部X線規格撮影法(セファロ)

P-A, lateral
頭部・顎・顔面形態の計測用
イヤーロッドを用いて、頭部を固定する。
フィルム・被写体中心とフィルム・焦点間距離を一定にする。
ex.フィルム・被写体中心の距離:15cm
フィルム・焦点間距離:150cm

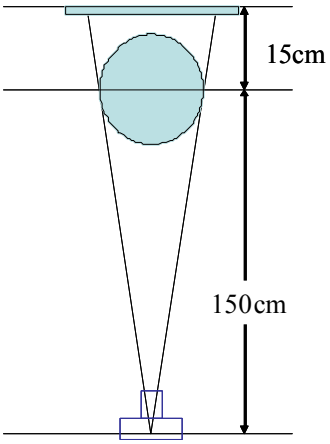

断層撮影法;tomography

上顎洞，口蓋，下顎骨
腫瘍，炎症(上顎洞炎)，インプラント

透視;fluoroscopy

X線映画撮影法;cine fluorography
X線ビデオ撮影法;video fluorography
舌，咽頭部の運動

造影検査法；contrast examination

臓器の内部，もしくは周辺にエックス線の減弱係数の大きい（小さい）造影剤を注入し，
その陰影によって目的とする臓器の検査を行う。

適応部位：

唾液腺；sialography

顎関節；TMJ arthrography

単純造影法；single contrast method

二重造影法；double contrast method

上顎洞 --- CTに置き換わっている

嚢胞 --- CTに置き換わっている

咽頭

燕下運動，発音時の舌，喉頭，咽頭部の検査

血管；angiography --- DSA（digital subtraction angiography）

リンパ管

造影剤：

陽性造影剤

X線減弱係数が人体の諸組織よりもきわめて大きい。

周囲よりも白く写る。X線不透過性。

ヨウ素（$_{53}$I） --- 油性，水溶性（イオン性，非イオン性）

硫酸バリウム（$_{56}$Ba）

陰性造影剤

X線減弱係数が人体の諸組織よりもきわめて小さい。

周囲よりも黒く写る。X線透過性。

空気，酸素，炭酸ガス。

禁忌：ヨウ素を用いる場合，ヨード過敏症患者。

また，造影剤を注入する部位に急性炎症が存在する場合。

※血管造影で造影されやすい部位

１．血流の豊富なところ。

２．血管透過性の高いところ。

３．細胞間隙（組織間隙）の広いところ。

（１＋２，１＋２＋３の部位が造影される）

正常組織では腺組織（唾液腺など）