エックス線検査と顎関節の解剖
2023.10.27

（一般撮影と特殊撮影の一部）
※CT,MRIは後日
※疾患については2024/01/26

歯学部歯学科4年生講義
口腔生命科学各論II・歯科放射線学
担当：西山秀昌
2023.10.27

1

下顎骨側

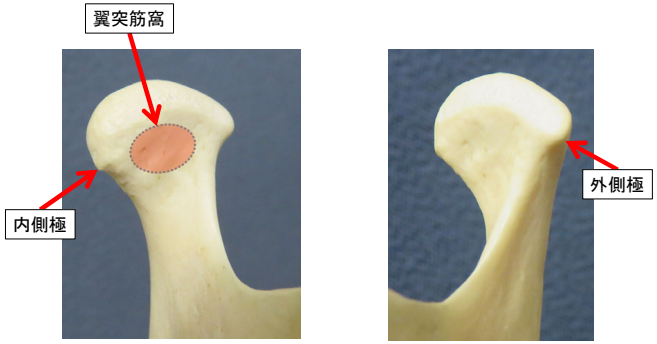

関節突起、下顎頭、関節面（軟骨下骨）
外側極、内側極、翼突筋窩

2023.10.27

2

側頭骨側

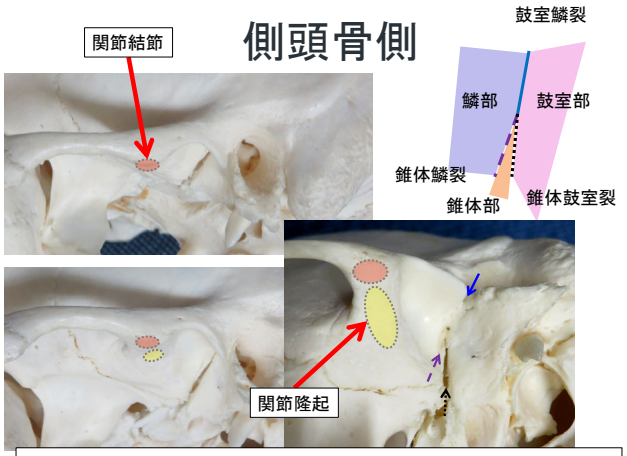

関節結節、関節隆起、関節窩、頬骨弓（側頭骨頬骨突起、頬骨側頭突起）、外耳道骨部、茎状突起、乳様突起等

2023.10.27

3

側方向撮影

- 下顎頭に対して斜入したエックス線で観察している。
  - →接線効果にて描出されている形態と，下顎頭の真の側面形態とが異なっている。
  - →骨変化は，主に接線効果の生じている部分で確認可能だが，重積効果が生じている部位では，確認不可能。
  - →関節窩に対する下顎頭位の判定はできない。
  - ※経時的な変化の有無について判定可能。

2023.10.27

4

Schüller氏法（変法）

（写真は正確にはLindblom変法）

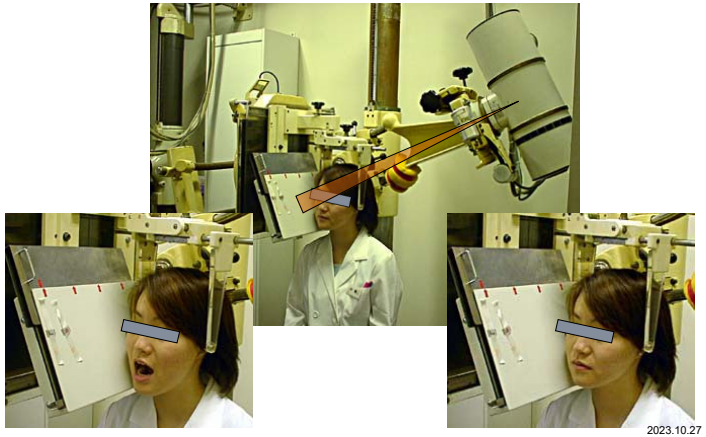

2023.10.27

5

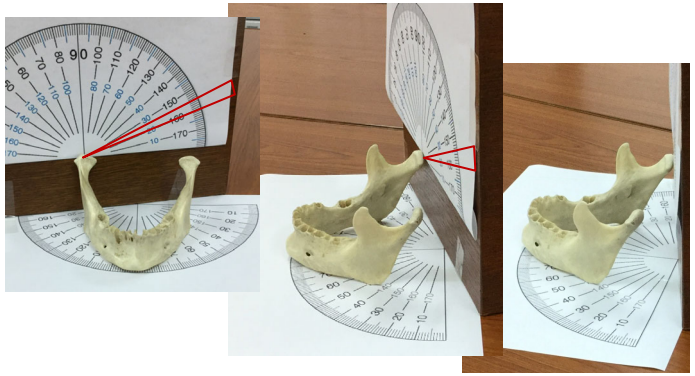

上方20～25°、後方15°

2023.10.27

6

Schüller氏変法

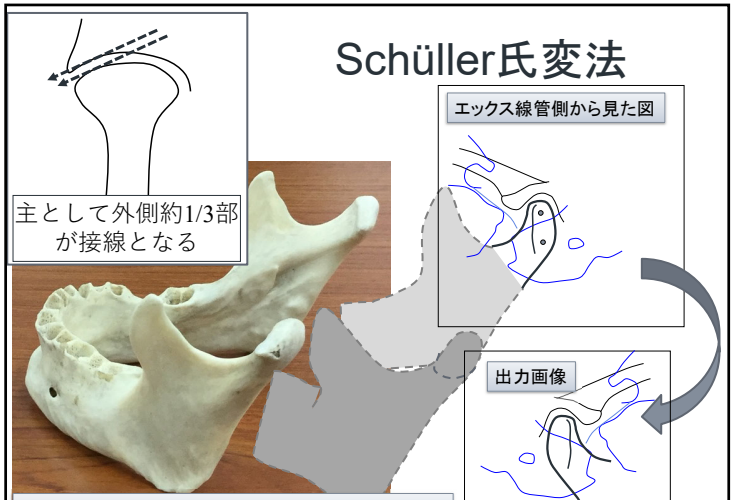

検出器から画像化される段階で正しく表示されるように
処理が行われる（患者の右は向かって右）

2023.10.27

7

Schüller氏変法

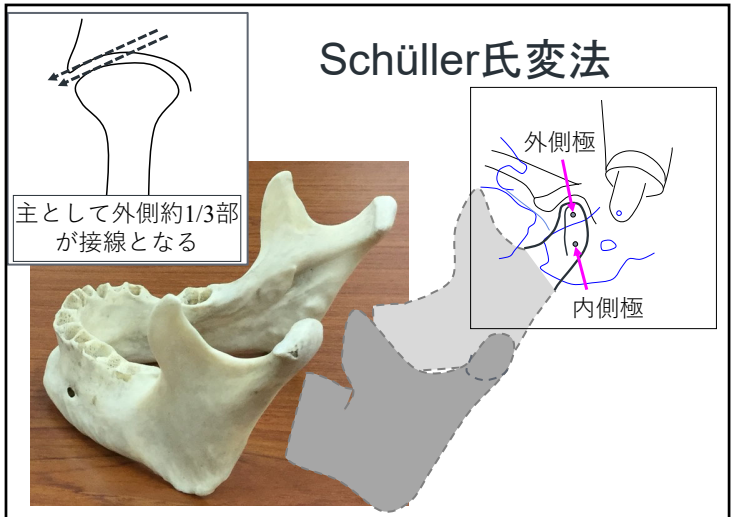

2023.10.27

8

側斜位経頭蓋撮影
Schüller氏変法

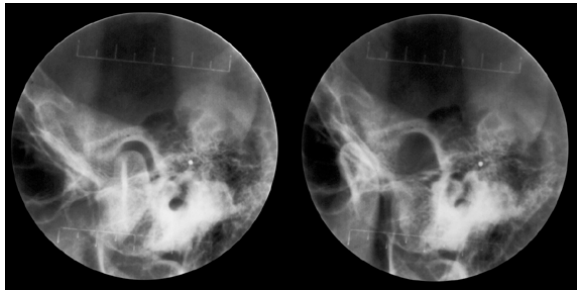

2023.10.27

9

Schüller氏変法

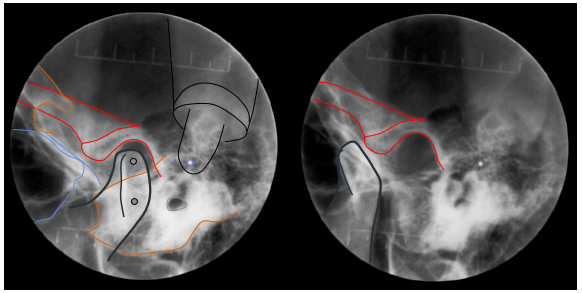

2023.10.27

10

経頭蓋撮影では検出器側頬骨弓は上方に描出され、経咽頭撮影では下方に描出される。

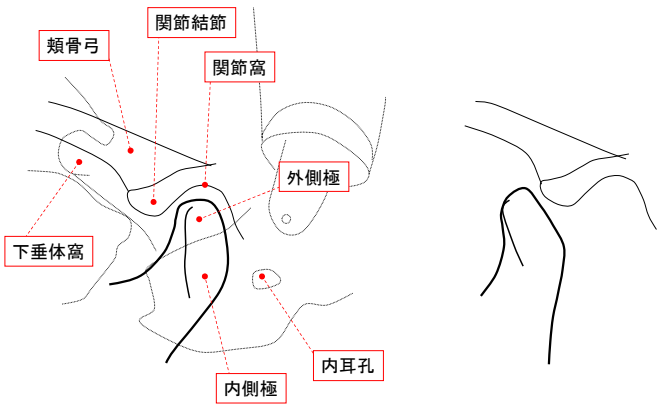

2023.10.27

11

エックス線入射角と
関節隙の変化

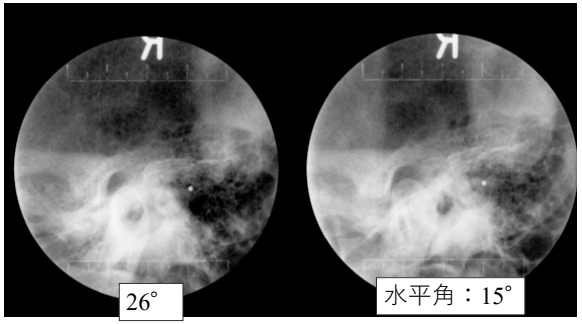

2023.10.27

12

エックス線入射角と関節隙の変化

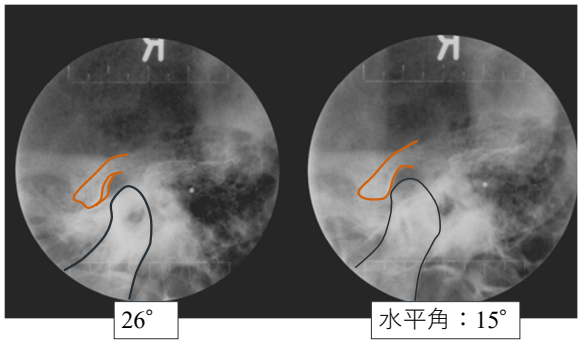

2023.10.27

13

パノラマ
（経咽頭撮影に近い）

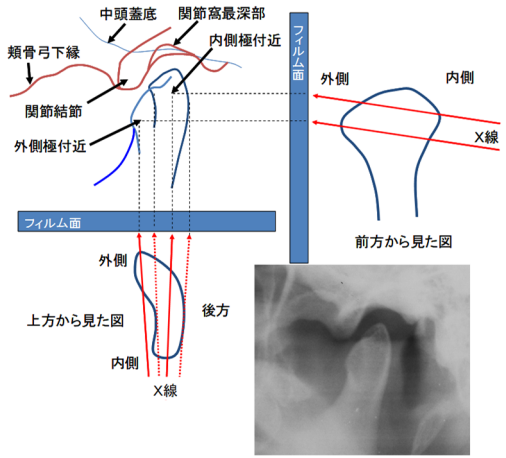

図３　パノラマ正常解剖

2023.10.27

14

パノラマ4分割撮影

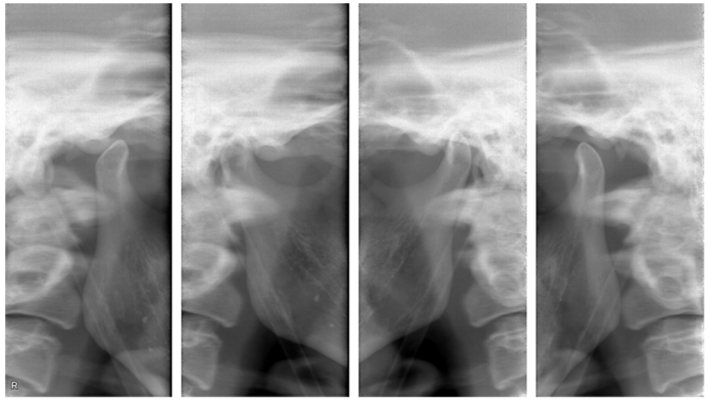

2023.10.27

15

パノラマ4分割撮影

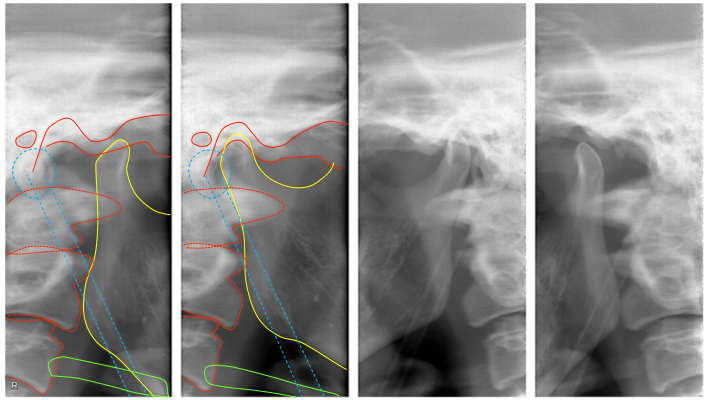

2023.10.27

16

パノラマ4分割撮影

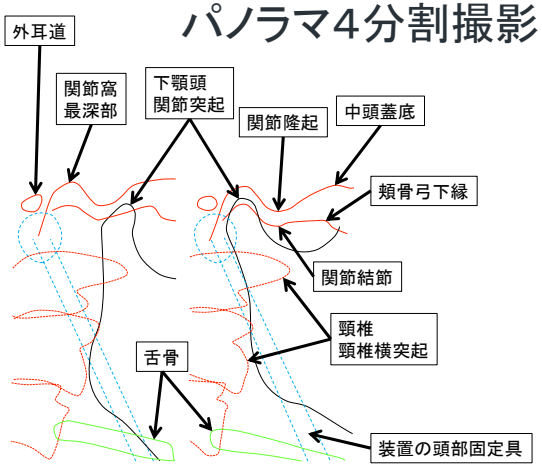

2023.10.27

17

顎関節前後方向撮影
開口させ、エックス線は斜入

- 眼窩-下顎枝（頭）方向撮影法
  orbito-ramus (condyle) projection （OR）
  - Grant-Lanting法　他
- 後頭-前頭方向撮影法
  postero-anterior projection
  - 開口P→A (Clementshitsh法　他)

2023.10.27

18

眼窩-下顎枝（頭）方向撮影法

2023.10.27

19

眼窩-下顎枝（頭）方向撮影法

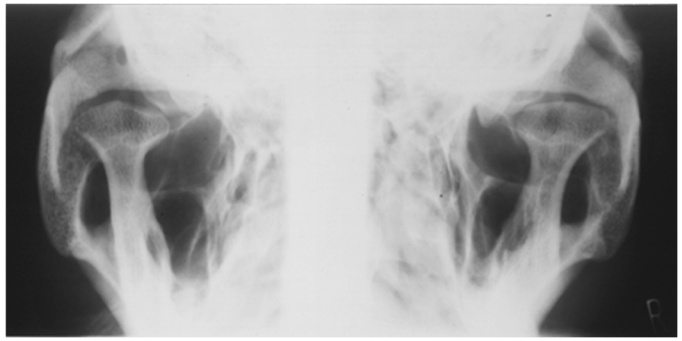

2023.10.27

20

眼窩-下顎枝（頭）方向撮影法

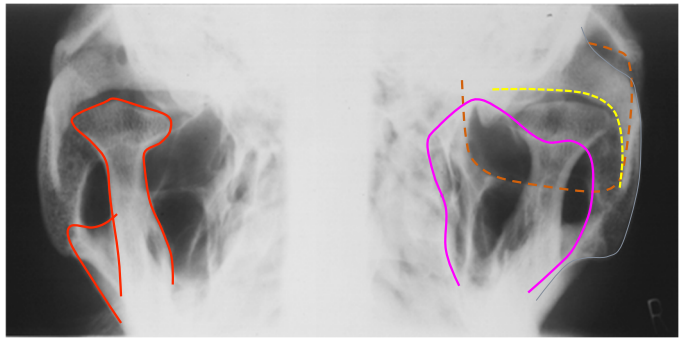

2023.10.27

21

眼窩-下顎枝（頭）方向撮影法

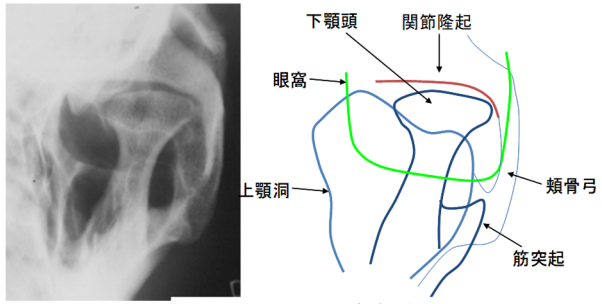

図２－２　正常解剖

2023.10.27

22

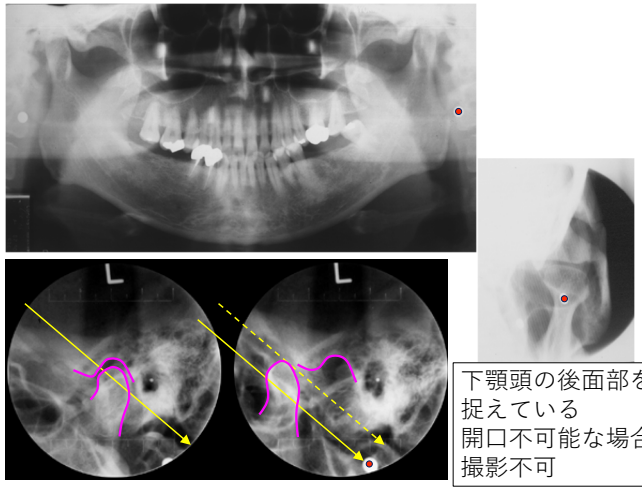

下顎頭の後面部を
捉えている
開口不可能な場合，
撮影不可

2023.10.27

23

Clementschtsch法（開口P-A法）

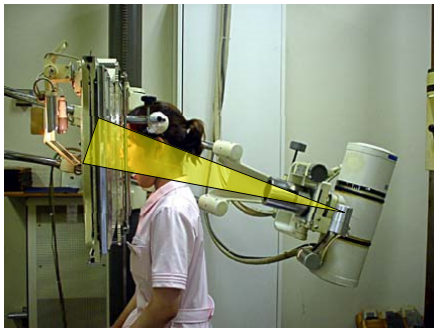

2023.10.27

24

Clementschtsch法（開口P-A法）

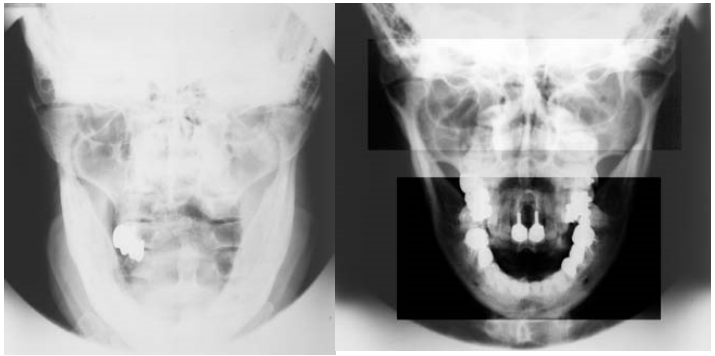

2023.10.27

25

顎関節エックス線検査と解剖（特殊撮影）

断層撮影、造影検査
代表的な骨変化

※CT,MRI画像、および疾患画像については、
顎関節の画像診断にて扱います。
※代表的な骨変化は断層画像にて提示します。

2023.10.27

26

断層撮影
ハイポサイクロイダル軌道

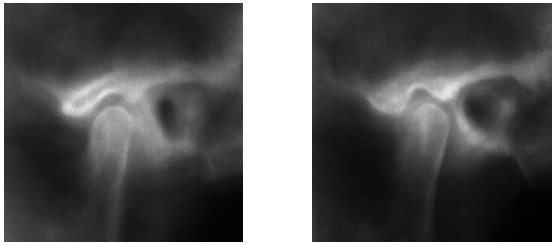

側面からの骨の形態を明瞭に捉えうる撮像法
截面以外のボケ像の重積にて読影しにくいところがある。

2023.10.27

27

断層撮影
ハイポサイクロイダル軌道
回転断層方式のパノラマよりも断層厚が薄い

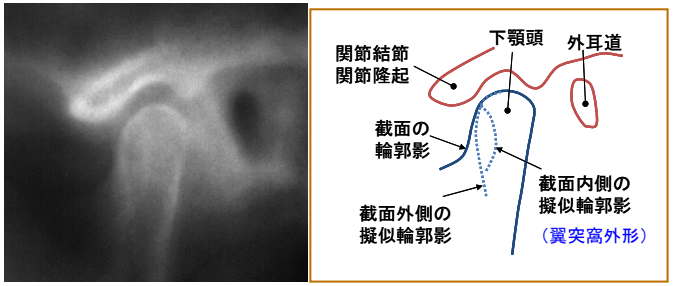

2023.10.27

28

顎関節造影

※下記画像は断層撮影にて得られた画像
その他、透視検査やCT検査にて撮影される

Single contrast method

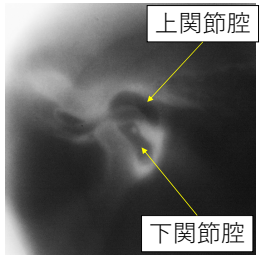

Double contrast method

2023.10.27

29

顎関節の所見（骨の状態）「見えるもの」

上村ら(1979)の分類 + α

① 関節面の扁平化(flattening)、骨表面の陥凹(concavity)
② 骨皮質の肥厚(thickening of the cortical layer)
③ 骨表面の粗造性，骨皮質の断裂，限局性のX線透過像(erosion)、
偽嚢胞(pseudocyst)→ ※ subchondral cyst
④ 骨硬化(sclerosis)
⑤ 辺縁部骨増生像(marginal proliferation)、骨増殖体形成，
骨棘形成(osteophyte formation)
⑥ 下顎頭の萎縮・減少（Atrophy）※3)
参考　旧：上村分類：下顎頭の著明な変形，短縮（deformity）
⑦ 二重輪郭(double contour)
⑧ 骨塊の形成，石灰化物(calcified body)，浮遊体(articular loose body)
⑨ その他，下顎頭の短縮，下顎頭前後経の縮小，下顎頭の増大

※1) 日本顎関節学会の症型分類にてIV型と判断する基準（～2012）。
1．吸収性骨変化(erosion)
2．辺縁性骨増生(marginal proliferation)
3．下顎頭の萎縮・変形（deformity）

※2) 日本顎関節学会の病態分類にてIV型と判断する基準（2013～）。
subchondral cyst,　erosion, generalized sclerosis, osteophyte, atrophy ※3)

※2) については、顎関節症治療の指針2020（PDF）一般社団法人日本顎関節学会 編の　p.33-34を参照のこと
http://kokuhoken.net/jstmj/publication/file/guideline/guideline_treatment_tmj_2020.pdf
※3) Atrophyは、2017年の　五十嵐千浪:「パノラマ４分割像での変形性顎関節症の画像診断」, 日顎誌 2017: 29: 85-91　以降に導入
https://www.jstage.jst.go.jp/article/gakukansetsu/29/2/29_85/_pdf

2023.10.27

30

様々な骨変化　「見えるもの」

下顎頭だけでなく、関節結節・関節隆起にも生じる

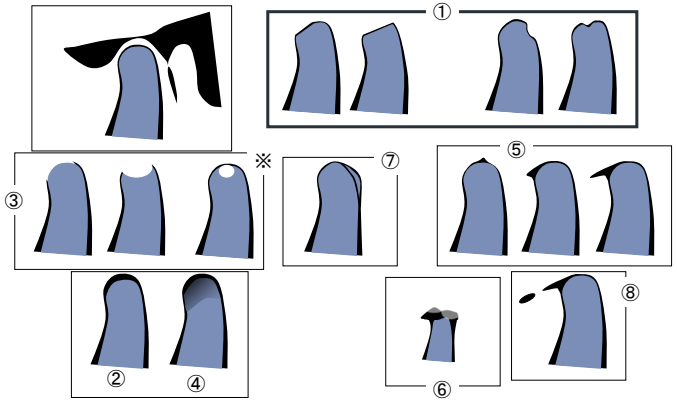

2023.10.27

31

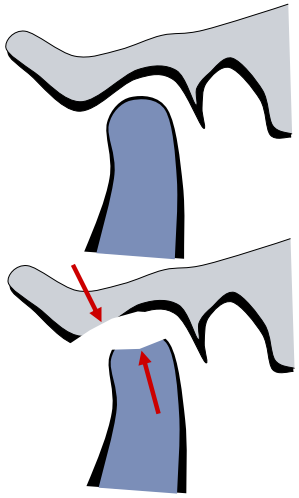

Erosion

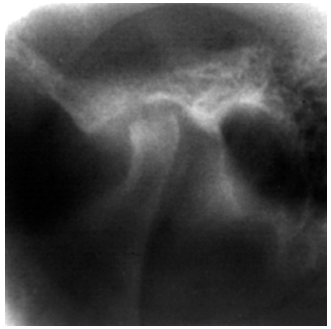

2023.10.27

32

（Generalized） Sclerosis



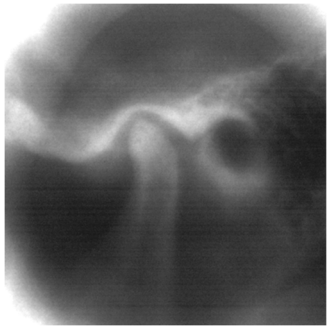

2023.10.27

33

Marginal proliferation

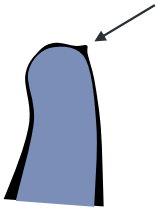

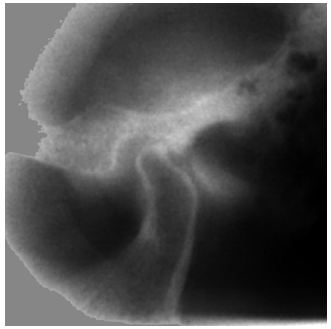

2023.10.27

34

Osteophyte

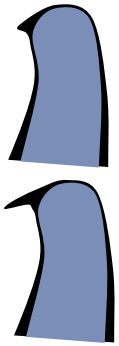

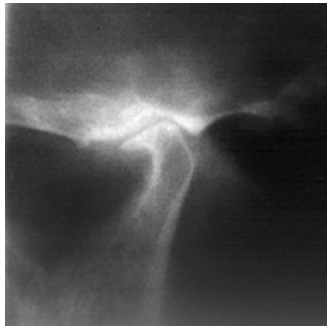

2023.10.27

35

Calcified body, articular loose body



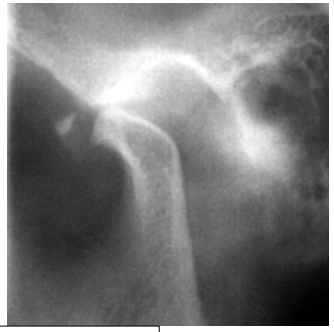

軟組織部の石灰化
腫瘍・腫瘍類似疾患による石灰化

2023.10.27

36